

Tuberkulosis Testis Pada Pria Dewasa Muda Sebagai Kasus Langka Tuberkulosis Genitourinari: Laporan Studi Kasus

by 11 Perpustakaan UMSIDA

Submission date: 29-Jan-2024 02:23PM (UTC+0700)

Submission ID: 2281026773

File name: us_Langka_Tuberkulosis_Genitourinari_Sebuah_Laporan_Kasus_2.doc (156K)

Word count: 1607

Character count: 10421

Tuberculosis Testis In Middle-Aged Male As A Rare Case Of Genitourinary Tuberculosis: A Case Report

Tuberkulosis Testis Pada Pria Dewasa Muda Sebagai Kasus Langka Tuberkulosis Genitourinari: Laporan Studi Kasus

ABSTRACT

Introduction: Testicular tuberculosis is a very rare type of urogenital TB.

Case Presentation: A 36 years old man came to the emergency room because of pain in the right testicle accompanied by swelling and discharge. Orchiectomy on the dextra testis was continued with treatment using category 1 OAT for 9 months after the diagnosis was made using anatomic pathology examination.

Discussion: The physical examination needs to be done carefully because most general practitioners consider testicular enlargement to be a malignancy. Urogenital tuberculosis requires 6 months of treatment and 9 months of treatment in patients with certain conditions.

Conclusion: Prompt and precise diagnosis if testicular TB is necessary to prevent infertility, the most common complication

Keywords: Orchiectomy, Testicle Tuberculosis, Tuberculosis, Urogenital Tuberculosis

ABSTRAK

Pendahuluan: Tuberculosis testis adalah jenis dari TB Urogenital yang sangat langka.

Laporan Kasus: Seorang laki-laki berusia 36 tahun datang ke unit gawat darurat nyeri pada testis kanan disertai pembengkakan dan keluarnya nanah. Orchiectomy pada testis dextra telah dilakukan dilanjutkan pengobatan menggunakan OAT Kategori 1 selama 9 bulan setelah diagnosis ditegakkan menggunakan pemeriksaan patologi anatomi.

Diskusi: Pemeriksaan fisik perlu dilakukan dengan cermat karena kebanyakan dokter umum mengira pembesaran pada testis merupakan sebuah keganasan. Normalnya, perlu 6 bulan pengobatan dan 9 bulan pengobatan pada pasien dengan kondisi tertentu.

Kesimpulan: Perlu dilakukan diagnosis yang cepat dan tepat pada kasus TB Testis untuk mencegah infertilitas, sebagai komplikasi yang paling umum terjadi.

Kesimpulan: Perlu dilakukan diagnosis yang cepat dan tepat pada kasus TB Testis untuk mencegah infertilitas, sebagai komplikasi yang paling umum terjadi

Kata Kunci: Orchiektomi, Testicle Tuberculosis, Tuberculosis, Urogenital Tuberkulosis

PENDAHULUAN

TB testis merupakan kasus yang jarang terjadi, hanya 3% dari seluruh pasien TB Genitourinari [Viveiros et al. \(2009\)](#). Pada kasus infeksi tuberkulosis, paru-paru adalah organ target yang paling umum menjadi fokus infeksi. Klasifikasi tuberkulosis berdasarkan fokus infeksi dibagi menjadi dua kelompok besar, yaitu TB Paru dan TB Ekstra Paru.

TB Ekstra Paru, mencakup 4% hingga 45% dari seluruh kasus TB [Jha and Rathish \(2023\)](#). Beberapa organ target yang dapat menjadi fokus infeksi pada kasus TB Ekstra Paru antara lain: Kulit, sistem pencernaan, sistem limforetik, kulit, sistem saraf pusat, sistem muskuloskeletal, sistem reproduksi, dan hati [Mbuh et al. \(2019\)](#). Sebagai fokus dari laporan kasus ini, kasus TB genitourinari terjadi pada 30-40% dari semua kasus TB ekstraparu, yaitu sekitar 2% hingga 20% TB genitourinari yang dikembangkan dari TB paru [Jha and Rathish \(2023\)](#).

Pemeriksaan yang cermat diperlukan untuk mendiagnosis TB Testis, mengingat keganasan adalah penyebab umum dari massa pada testis [Abraham et al. \(2016\)](#). Keterlambatan pengobatan TB testis dapat menyebabkan komplikasi yang berujung pada infertilitas [Jha and Rathish, \(2023\)](#).

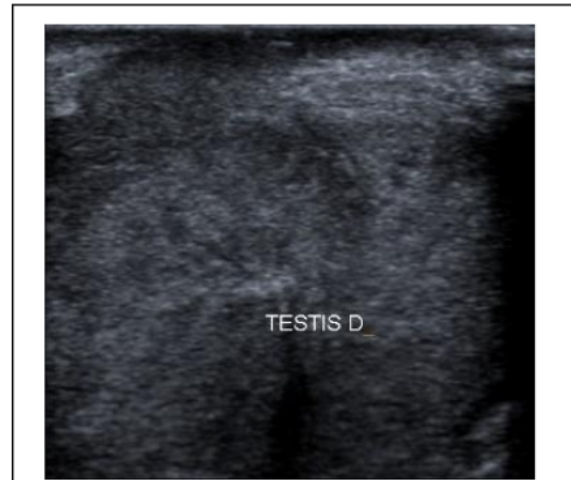
METODE

Seorang pria berusia 36 tahun datang ke IGD dengan keluhan keluar nanah dari testis kanan selama 2 minggu, disertai nyeri, bengkak dan kemerahan selama 2 bulan. Tidak ada penurunan berat badan, batuk dan demam.

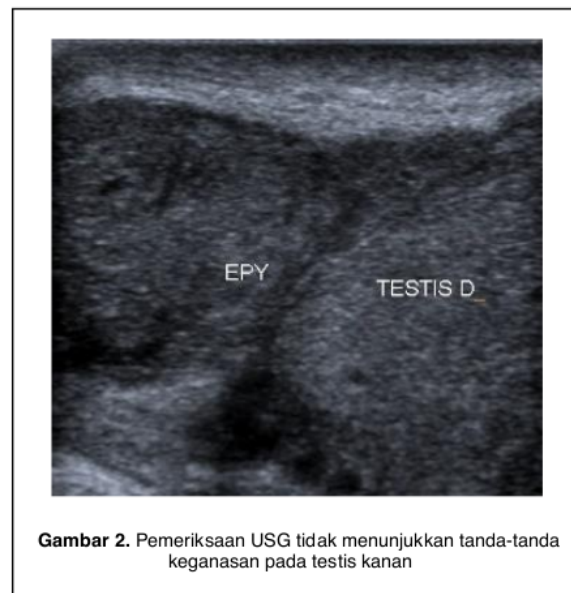Tahap Pada pemeriksaan fisik didapatkan testis kanan yang membesar dan keras, dengan ulkus bernanah pada skrotum. Tidak ada massa yang membesar pada pemeriksaan abdomen. Tanda-tanda vital dalam batas normal. Pemeriksaan darah lengkap menunjukkan jumlah sel darah putih (WBC) 20.200 dengan hitung jenis WBC menunjukkan 74 neutrofil, 17 limfosit, 5 monosit, 2 eosinofil, 2 basofil. Laju endap darah sebesar 78, tes HIV rapid menunjukkan hasil non-reaktif, dan gula darah acak sebesar 135 mg/dL.

Pemeriksaan ultrasonografi menunjukkan pembesaran testis dan epididimis, echo parenkim homogen, dan tidak ada massa padat ([Gambar 1](#) dan [Gambar 2](#)). Selanjutnya, orchiectomy dextra dilakukan. Sampel dikirim ke departemen patologi anatomi, dengan hasil: Temuan makroskopis jaringan testis seberat 180 gram, dimensi 5x8x9 cm dengan massa yang menonjol keluar dari kantung testis. Pada sayatan terlihat massa memenuhi testis, tidak terlihat jaringan testis yang normal. Temuan histologis mikroskopik menunjukkan distribusi limfosit inflamasi, histiosit, sel epiteloid, sel laghans dan area nekrotik, dan tidak ada tanda-tanda keganasan yang tampak. Temuan patologis anatomis menunjukkan adanya inflamasi tuberkuloid.

Pengobatan OAT kategori 1 dilakukan selama 6 bulan. Rifampisin, isoniazid, pirazinamid, dan etambutol diberikan selama 2 bulan, dilanjutkan dengan rifampisin, isoniazid, dan pirazinamid selama 4 bulan. Dilanjutkan dengan evaluasi untuk ulkus yang sudah sembuh dan hasil LED 25, kemudian OAT Kategori 1 dilanjutkan selama 3 bulan dengan rifampisin, isoniazid, dan pirazinamid. Tidak ada gejala sisa setelah pengobatan selesai.



Gambar 1. Pemeriksaan USG tidak menunjukkan tanda-tanda keganasan pada testis dan epididimis kanan



Gambar 2. Pemeriksaan USG tidak menunjukkan tanda-tanda keganasan pada testis kanan

HASIL DAN PEMBAHASAN

Penelitian Tuberkulosis masih menjadi masalah yang kompleks di Indonesia, tercatat Indonesia menjadi negara dengan jumlah penderita TB terbanyak setelah India dan China [WHO \(2021\)](#). Pada anamnesis, tidak ditemukan adanya gejala klinis TB paru dan riwayat kontak dengan pasien TB paru. Dikarenakan Indonesia merupakan daerah endemis TB, maka infeksi laten bakteri TB sangat mungkin terjadi. Epididimi-orchitis TB, diduga berkembang dari refluks basil tuberkel dari saluran kemih ke prostat, vesikula seminalis, duktus deferens, dan epididimis. Selain melalui sistem reproduksi, penyebaran bakteri tuberkulosis secara hematogen dan limfogen juga dapat berlangsung [Das et al. \(2016\)](#).

Keluhan pada kasus TB Genitourinari berkaitan dengan organ target infeksi seperti nyeri pinggang, nyeri perut, hematuria, obstruksi saluran kemih, disuria, nokturia, polakiuria, nyeri di daerah skrotum, pembengkakan testis, atau luka pada organ genitalia eksterna seperti penis, vulva, dan vagina. Biasanya disertai juga dengan keluhan sistemik antara lain: Demam, keringat malam, dan penurunan berat badan [Jha and Rathish \(2023\)](#). Pada kasus ini, keluhan yang dirasakan lebih spesifik pada organ testis, yaitu nyeri, keluarnya nanah, dan pembengkakan pada organ testis.

Selanjutnya, pemeriksaan fisik ditemukan pembengkakan atau pembesaran, dan keluarnya cairan dari testis. Pembengkakan pada TB testis harus diperiksa dengan teliti. Beberapa kemungkinan yang dapat menyebabkan pembesaran testis antara lain keganasan, infeksi, kelainan bawaan, dan adanya cedera pembuluh darah seperti torsio testis. Adanya pembengkakan, borok, dan kemerahan pada kasus ini, mengindikasikan infeksi sebagai penyebab yang paling mungkin. Meskipun demikian, dari beberapa penyebab pembesaran testis yang telah disebutkan, keganasan merupakan penyebab paling umum dari massa pada testis [Abraham et al. \(2016\)](#). Oleh karena itu, pemeriksaan lanjutan yang akurat tetap perlu dilakukan. Adanya cairan pada testis, seperti pada kasus ini, juga merupakan gejala yang jarang ditemukan pada kasus TB testis [Jayarajah et al. \(2018\)](#).

Sampel jaringan testis memiliki berat dan volume yang jauh di atas testis laki-laki dewasa normal. Testis kanan memiliki berat 180 gram dan ukuran 5x8x9 cm, sedangkan pada penelitian sebelumnya ukuran testis normal hanya berkisar 18,13+/-3,85 cm³ [Bahk et al. \(2010\)](#).

Pengobatan TB genitourinari di Indonesia direkomendasikan selama 6 bulan, dengan durasi yang lebih lama (9 hingga 12 bulan) pada pasien yang mengalami gangguan sistem imun atau koinfeksi dengan HIV-AIDS [Kemenkes \(2020\)](#); [Yadav et al. \(2017\)](#). Pada pasien ini, pengobatan dilakukan 9 bulan setelah evaluasi pada bulan ke-6 yang menunjukkan LED masih memanjang. LED yang masih memanjang berhubungan dengan proses infeksi yang masih berlangsung [Tishkowsky and Gupta \(2023\)](#).

Secara umum, TB genitourinari dapat menyebabkan beberapa komplikasi sesuai dengan fokus infeksinya, yaitu:

striktur, fistula, hipertensi ginjal, gagal ginjal kronik, abses prostat, penurunan kapasitas kandung kemih, nefritis interstisial tuberkulosis, ulkus vagina, koinfeksi, dan infertilitas [Jha and Rathish \(2023\)](#). Pada TB genitourinari yang menyerang testis, infertilitas sangat mungkin terjadi [Das et al. \(2016\)](#).

KESIMPULAN

TB testis adalah kasus yang jarang terjadi. Perlu dicatat bahwa ada kemungkinan TB Testis pada semua penemuan massa di testis. Pembedahan yang dilanjutkan dengan pemberian OAT perlu segera dilakukan untuk mencegah komplikasi lebih lanjut, terutama infertilitas.

KONTRIBUSI PENULIS

Prima Ardiansah Surya: Konsepsi atau desain karya, Pengumpulan data, Analisis dan interpretasi data, Penyusunan artikel. Ashifa Hasna Faadilah: Konsepsi atau desain karya, Pengumpulan data, Analisis dan interpretasi data, Penyusunan artikel. Indarjadi: Pengumpulan data, Analisis dan interpretasi data. Soetojo Wirjopranoto: Konsepsi atau desain karya, Revisi kritis artikel, Persetujuan akhir versi yang akan diterbitkan. M Arif Hakim Jamhari: Revisi kritis terhadap artikel, Persetujuan akhir dari versi yang akan diterbitkan. Yufi Aulia Azmi: Penyusunan artikel, Revisi kritis artikel, Persetujuan akhir versi yang akan diterbitkan

PENDANAAN

Penulis menyatakan bahwa tidak ada pendanaan dan kepentingan dalam penulisan artikel ilmiah ini.

UCAPAN TERIMA KASIH

Kami berterima kasih kepada pasien yang telah menyetujui publikasi laporan kasus ini. Terimakasih juga kami sampaikan kepada RSU Aisyiyah Ponorogo dan Puskesmas Jenangan Ponorogo yang telah menerima permintaan kami untuk menggunakan kasus ini

REFERENSI

- Abraham, S., Izaguirre Anariba, D.E., Dua, K., Mir, M., Ankireddypalli, A., (2016). A case of testicular tuberculosis mimicking malignancy in a healthy young man. *Ther Adv Infect Dis*, 3(3-4),110-3. Doi: doi.org/10.1177/2049936116655261
- Bahk, J.Y., Jung, J.H., Jin, L.M., Min, S.K. (2010). Cut-off Value of Testes Volume in Young Adults and Correlation Among Testes Volume, Body Mass Index, Hormonal Level, and Seminal Profiles. *Urology*, 75(6), 1318-1323. Doi: doi.org/10.1016/j.urol.2009.12.007
- Das, A., Batabyal, S., Bhattacharjee, S., Sengupta, A. (2016). A rare case of isolated testicular tuberculosis and review of literature. *J Family Med Prim Care*, 5(2), 468-470. Doi: doi.org/10.4103/2249-4863.192334
- Jayarajah, U., Gnanaselvam, P., Sivaganesh, S. (2018). Nonhealing scrotal ulceration-an unusual manifestation of TB epididymo-orchitis: case report and review of literature. *Clin Case Rep*, 6(1), 143-146. Doi: doi.org/10.1002/ccr3.1313

-
- Jha, S.K., Rathish, B. (2023). *Genitourinary Tuberculosis*. StatPearls Publishing. URL Retrieved from <https://www.ncbi.nlm.nih.gov/books/NBK557558/>.
- Kemenkes. (2020). *Pedoman Nasional Tataaksana Tuberculosis*. Jakarta: kemenkes.
- Mbuh, T.P., Ane-Anyangwe, I., Adeline, W., Thumamo Pokam, B.D., Meriki, H.D., Mbacham, W.F. (2019). Bacteriologically confirmed extra pulmonary tuberculosis and treatment outcome of patients consulted and treated under program conditions in the littoral region of Cameroon. *BMC Pulm Med*, 19(17), 1-7. Doi: doi.org/10.1186/s12890-018-0770-x
- Tishkowski, K., Gupta, V. (2023). Erythrocyte Sedimentation Rate [WWW Document]. StatPearls Publishing. URL Retrieved from: <https://www.ncbi.nlm.nih.gov/books/NBK557485/> (accessed 6.4.23).
- Viveiros, F., Tente, D., Espiridião, P., Carvalho, A., Duarte, R. (2009). Testicular tuberculosis: Case report. *Pulmonology Journal*, 15(6), 1193–1197. Doi: [doi.org/10.1016/S0873-2159\(15\)30201-4](https://doi.org/10.1016/S0873-2159(15)30201-4)
- WHO, 2021. *Global Tuberculosis Report 2021*.
- Yadav, S., Singh, P., Hemal, A., Kumar, R. (2017). Genital tuberculosis: Current status of diagnosis and management. *Transl Androl Urol*, 6(2), 222-233. Doi: doi.org/10.21037/tau.2016.12.04
-

Tuberkulosis Testis Pada Pria Dewasa Muda Sebagai Kasus Langka Tuberkulosis Genitourinari: Laporan Studi Kasus

ORIGINALITY REPORT

0%

SIMILARITY INDEX

0%

INTERNET SOURCES

0%

PUBLICATIONS

0%

STUDENT PAPERS

PRIMARY SOURCES

Exclude quotes On

Exclude matches < 5%

Exclude bibliography On